痛风性关节炎
——高频超声“看得见”的痛

徐祥勇　（上海市徐汇区大华医院，上海　200237）

痛风是高尿酸血症所引发的一种晶体相关性关节炎。国际上定义高尿酸血症为：正常嘌呤饮食状态下，非同日两次空腹血尿酸水平男性血尿酸＞420 μmol/L，女性血尿酸＞360 μmol/L。当血尿酸水平超过关节单钠尿酸盐饱和度而析出沉积于外周关节及周围组织时，称为痛风。本文就痛风性关节炎在临床上的各种表现症状，及高频超声波检查在痛风性关节炎等关节损伤中的治疗意义作了简述。

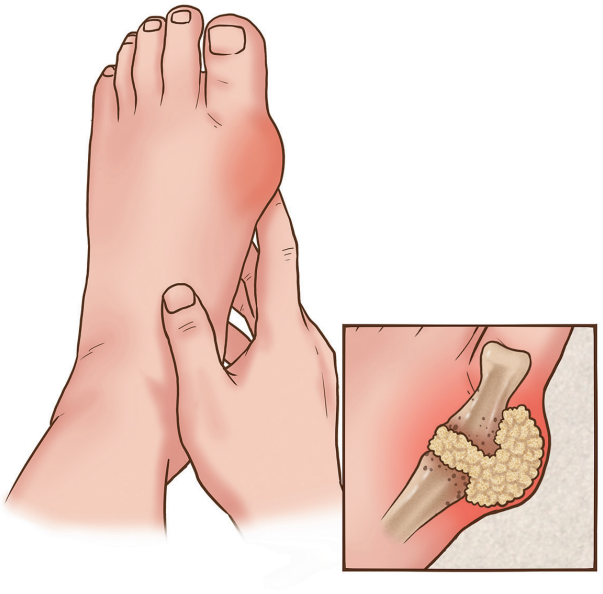

痛风性关节炎

痛风是一种代谢性疾病。当人体代谢在发生紊乱后，在血液当中的尿酸水平会有很大程度的升高。而当尿酸水平超出了人体正常范围后，就会形成结晶体沉淀于身体各个部位，其中以关节最为常见。尿酸属于嘌呤代谢的产物，所以高嘌呤的食物摄入过多是导致痛风的重要原因。痛风性关节炎（GA）发作的特点是迅速发病和局部突发的剧烈疼痛、肿胀，并伴有炎症。主要影响跖趾关节（大脚趾）的单关节，脚背、脚踝、脚跟、膝盖、手腕、手指和肘部较为少见。随着发生次数增多，发作间隔会越来越短。临床以终止急性发作、防止复发和预防并发症为主要治疗目标。

痛风性关节炎诱因

中医认为，痛风发病是内外因素共同作用的结果。其中，风、寒、湿气入侵机体，是痛风形成的重要外因；内因则是由于机体正气不足，五脏六腑阳气虚衰，使得邪气趁机而入，损伤脾肾两脏。脾主运化，脾虚则水湿运化无力，水湿瘀滞于体内，日久生痰，痰饮郁而化热，因而形成痛风。肾者主水，可以调节机体水液代谢，表明引发痛风的关键在于肾气虚损，运化输布水液功能失调。

经常能看到一些痛风患者身体强壮、健硕，但却有程度不一的精神疲惫、乏力等，这是因为他们饮食口味较重、爱喝酒，使得脾气受到耗损，从体内产生湿气。此外，社会生活节奏加快，作息不规律，人体会因过分劳累，使得气血损耗，伤及脾气，进而加重体内湿气。而淤血与湿气相互胶着，经脉不流通，体内停留的热气聚成一堆，或湿热之气长时间滞留体内，这是导致痛风难以治愈的原因。

痛风性关节炎表现症状

发病期间，GA 患者血尿酸浓度通常都是远远大于其肾脏的清洁能力，使得关节和软组织附近会积累一些尿酸盐晶体，造成相关部位出现肿痛、发炎等症状，尤其以第一跖趾关节常见。GA 起病急，疼痛会持续数天到数周不等。而在间歇期，不会有任何的症状。大多数痛风患者发病会是一个周而复

始的过程。

痛风性关节炎中西医治疗

中医在治疗 GA 时，主要采用中药汤剂内服的方式，比如白虎加桂枝汤、桂枝芍药知母汤、萆薢渗湿汤等；同时会进行外部治疗，如穴位针刺、耳穴贴敷等。这些方式都可以让患者的症状得到缓解。

西医治疗 GA 时，通常使用抗炎药，如 NSAIDs、非布司他、糖皮质激素、苯溴马隆等进行治疗，严重者会采用手术治疗。

痛风性关节炎高频超声

诊断 GA 的金标准是关节腔穿刺寻找尿酸盐结晶，但是此方法为有创检查。MRI 能够将 GA 的积液和骨髓水肿等显示出来，但扫描时间过于漫长，并且价格比较昂贵。高频超声技术具有无创性、无辐射等优势，已经广泛应用于 GA 检查当中，特别适用于对软组织的判断与鉴别。

当痛风性关节炎发作时，通过高频超声检查可以观察到关节腔积液和滑膜增生，关节囊、关节软骨以及滑膜上可以看见尿酸盐结晶体，这是痛风性关节炎的特异性表现。当痛风急性发作时，在增生的滑膜上还能看到丰富的血流信号。增生的滑膜和急性期的炎性因子对关节的软骨和软骨下的骨面还能造成一定程度的侵蚀，这也就是为什么痛风性关节炎在发作时，患者会感觉到火烧般疼痛。

高频超声检查不仅可以对 GA 有明确诊断，而且对并发症和治疗效果进行动态观察。2015 年美国风湿学会 / 欧洲抗风湿病联盟（ACR/EULAR）发布痛风性关节炎超声下病变的国际共识，其典型的图像为：双轨征、痛风石、聚集体和骨侵蚀。研究发现，患有 GA 发生双轨征、暴风雪样征、痛风石的情况比没有患 GA 的情况要高得多；急性 GA 患者比慢性 GA 患者的痛风石、肌腱内点及团状强回声指标的阳性率要小得多。总的来说，痛风性关节炎在高频超声上有以下表现：

（1）“双轨征”，这是痛风性关节炎的早期表现。在超声显示下，尿酸盐沉积在透明软骨表面以及软骨下骨皮质上，形成了两条类似于轨道一样的平行强回声，多见于踝关节、膝关节等。

（2）尿酸盐沉积，有超过 50% 的痛风性关节炎患者关节周围的软骨、韧带以及肌腱上，都能看见尿酸盐结晶的沉积。之后，人体白细胞会释放出炎性因子，引发急性关节炎，并在增生的滑膜上能够看到些许尿酸盐结晶。这是痛风性关节炎与滑膜炎区分的典型依据。

（3）痛风石，这是痛风性关节炎疾病在进展过程中最具有特异性的影像学表现。一般情况下，痛风性关节炎在发作数年后，会首次出现痛风石，发生在软骨、关节以及骨头上，导致人体关节功能受损，甚至出现骨破坏。

（4）骨侵蚀，这是痛风性关节炎疾病最典型的骨表现。当痛风性关节炎发作的次数越多、病程越长、痛风石长期存在，骨侵蚀的程度会更加严重。

部分研究对 GA 患者进行超声检查和萤火虫检查对比试验。结果证实，高频超声联合萤火虫技术可诊断痛风性关节炎的早期症状，对 GA 的早发现、早诊断、早治疗具有一定的临床价值。

有研究通过高频超声对高尿酸血症并发 GA 患者进行诊断，探讨其临床价值。结果表明，高频超声能清楚显示患者病灶情况，能帮助医生进一步进行临床诊断，快速制定严谨的治疗方案。

结论

综上所述，高频超声对 GA 的诊断较其他影像学检查技术具有无法比拟的优势和价值，同时还能对 GA 患者治疗后的效果进行评估。